

11ம் வகுப்பு உயிரி விலங்கியல்

3. திசு அளவிலான கட்டமைப்பு

1. தசைகளின் பண்புகளில் ஒன்றான செல்லிடைத்தட்டுகள் காணப்படும் உறுப்பு (AIIMS 2013)
 1. இதயம்
 2. தொடை
 3. சிறுநீர்ப்பை
 4. வயிறு
2. மூச்சுகிளைகுழல் மற்றும் ∴பாலோப்பியன் குழாயின் உட்பரப்பில் காணப்படும் எபிதீலியத் திசு (AIMPT 2009 P)
 1. ஸ்க்வாமஸ் (தட்டை)
 2. கியூபாய்டல் (கனசதுரம்)
 3. கிளாண்டுலா (சுரப்பு)
 4. குறுஇழை எப்பிதீலியம்
3. குருத்தெலும்பின் மேல்தோல் என்பது (AIIMS 1994)
 1. எலும்பு உள் படலம்
 2. கணுநீங்கலாக குருத்தெலும்பு முழுவதும்
 3. பெரிடோனியம்
 4. எலும்பு வெளி படலம்
4. பாலூட்டிகளில் கீழே கொடுக்கப்பட்டுள்ள எது ஒற்றை எலும்பினால் ஆனது ? (AIIMS 1994)
 1. கீழ் தாடை
 2. நாவடி வளை எலும்பு
 3. கண் கீழ் எலும்பு
 4. மேல் தாடை
5. வரித்தசைகளின் இரண்டு "Z" கோடுகளுக்கிடையே காணப்படும் சுருங்கும் அமைப்பு (AIIMS 1994)
 1. சார்க்கோமியர்
 2. சார்க்கோ பிளாசம்
 3. சார்க்கோசோம்கள்
 4. மேற்கண்ட அனைத்தும்
6. எவ்வகை எபிதீலியம் இரத்தக் குழாயின் உள்சுவரில் காணப்படுகிறது (CBSE PRE 2010)
 1. தட்டைவடிவ எபிதீலியம்
 2. கனசதுர வடிவ எபிதீலியம்
 3. தூண் வடிவ எபிதீலியம்
 4. குறு இழை எபிதீலியம்
7. கூற்று : குறு இழை, எபிதீலியம் மூச்சுக்குழல் மற்றும் மூச்சுக் கிளைக்குழலின் உட்கவர்ப் பகுதியில் காணப்படுகிறது.
காரணம் : இவை குறு இழை இயக்கத்தால் மியூக்கஸ் மற்றும் வெளிப் பொருட்களை லாரிங்ஸ் (குரல்வளை) பகுதியில் அனுப்புகிறது. (AIIMS 2008)
 1. காரணமும் கூற்றும் உண்மையானால் காரணம் கூற்றிற்கு சரியான விளக்கமாகும்
 2. காரணமும் கூற்றும் சரியானால் காரணம் கூற்றிற்கு சரியான விளக்கமல்ல
 3. கூற்று சரி, காரணம் தவறு.
 4. காரணம் மற்றும் கூற்று இரண்டுமே தவறானது.

8. கீழ்க்கண்டவற்றுள் மென்மையான தசைகள் குறித்த தவறான கருத்து எது? (NEET 2021)
1. இவை வரியற்ற தசைகள்
 2. இயங்கு தசை
 3. செல்லிடைத்தட்டுகள் மூலமாக செல்கள் தொடர்பில் உள்ளன.
 4. இரத்த குழாய்களின் சுவர்களில் இத்தசைகள் உள்ளன.
9. நீண்ட கால உண்ணாவிரதத்தில் எந்த வரிசையில் நமது உடல் கரிம பொருட்களை பயன்படுத்துகிறது ? (AIPMT 2003)
1. முதலில் கார்போஹைட்ரேட் அடுத்து கொழுப்பு கடைசியாக புரதம்
 2. முதலில் கொழுப்பு அடுத்து கார்போஹைட்ரேட் கடைசியில் புரதம்
 3. முதலில் கார்போஹைட்ரேட் அடுத்து புரதம் கடைசியில் கொழுப்பு
 4. முதலில் புரதம் அடுத்து கொழுப்பு கடையில் கார்போஹைட்ரேட்
10. கீழ்க்கண்டவற்றுள் எது அதிகளவு செல் வெளிப் பொருளைக் கொண்டது. (AIPMT 2003)
1. வரித்தசை
 2. ஏரியோலார் திசு
 3. அடுக்கு எபிதீலியம்
 4. மயலின் உறையுடைய நரம்பு இழை
11. கொல்லாஜன் என்பது ? (AIPMT 2002)
1. நார் புரதங்கள்
 2. குமிழ் புரதங்கள்
 3. கொழுப்பு
 4. கார்போஹைட்ரேட்டுகள்
12. மூச்சுக்குழாய்கள் மற்றும் அண்டநாளக் குழாய்களின் உள்மேற்பரப்பில் இருக்கும் எபிதீலியல் செல்திசு (CBSE PM/PD 2009)
1. சுரப்பி
 2. குறுஇழை
 3. எப்பிதீலியம்
 4. கனசதுர வடிவ செல்கள்
13. செல்சந்திப்பு என்பது உறுதியான ஒட்டும் தன்மையுடைய சந்து இணைப்புகளுடன் காணப்படுகிறது. (CBSE PM/PD 2009)
1. இணைப்புத் திசு
 2. எபிதீலியத் திசு
 3. நரம்புத்திசு
 4. தசைத்திசு
14. கருக்குழல், மூச்சுக் குழல் சிறிய மூச்சுக் குழலின் உட்புற சுவர்களில் காணப்படும் எபிதீலிய செல்களின் வகை யாது? (AIIMS - 2006)

1. தட்டை வடிவ எபிதீலியம்
 2. தூண் வடிவ எபிதீலியம்
 3. குறு இழை வடிவ எபிதீலியம்
 4. கனசதுர வடிவ எபிதீலியம்
15. எந்த செல் அடுக்குகளை உருவாக்காமல் வடிவமைப்பில் தனித்திருப்பவை ? (AIPMT – 2001)
1. எபிதீலியச் செல்கள்
 2. தசைச்செல்கள்
 3. நரம்பு செல்கள்
 4. சுரப்பி செல்கள்
16. மூக்கில் காயம் ஏற்படும் போது நாசி செப்டம் (பிரிவு) காயப்பட்டு மீண்டும் குணமடையும் போது கீழ்க்குறிப்பிட்டுள்ள எந்த குருத்தெலும்பு தேவைப்படும் ? (AIPMT – 2001)
1. மீள் வகை குருத்தெலும்பு
 2. ஹயலின் குருத்தெலும்பு
 3. கால்சியம் படிந்த குருத்தெலும்பு
 4. நாரிழைக் குருத்தெலும்பு
17. குற்றிழை தூண் வடிவ எபிதீலிய செல்கள் மனிதனில் எங்கு காணப்படுகிறது ? (AIPMT PRELIMINARY 2011)
1. அண்ட நாளம் மற்றும் சிறு நீர்க்குழாய்
 2. செவி வழி குழாய் மற்றும் வயிற்றுப்புரணி
 3. மூச்சுக்குழாய்கள் மற்றும் அண்ட நாளம்
 4. பித்த நீர் நாளம் மற்றும் உணவுக்குழாய்
18. இரத்த நாளங்களின் உட்புற சுவரில் காணப்படும் செல்கள் கீழ்க்காண்பவற்றில் எவ்வகையைச் சார்ந்தது ? (AIPMT MAIN 2011)
1. இணைப்பு திசு
 2. மென் தசைத்திசு
 3. தட்டை எபிதீலியம்
 4. தூண்வடிவ எபிதீலியம்
19. 24 மணி நேரத்தில் தூக்கம் மற்றும் விழிப்பு சுழற்சியை ஒழுங்குப்படுத்தும் ஹார்மோன் (AIPMT MAIN 2011)
1. மெலடோனின்
 2. கால்சிடோனின்
 3. புரோலாக்டின்
 4. அட்ரீனலின்
20. நுரையீரலில் உள்ள காற்று நுண்ணறை எபிதீலியம் (AIPMT 1990)
1. குறுஇழை அற்ற தூண் எபிதீலியம்
 2. குறு இழை அற்ற தட்டைஎபிதீலியம்
 3. குறுஇழையுடைய தூண் எபிதீலியம்
 4. குறுஇழையுடைய தட்டை எபிதீலியம்

21. மண்புழுவின் இதய அமைப்பு

(AIPMT 1991)

- | | |
|-------------|-------------|
| 1. 6 இணைகள் | 2. 4 இணைகள் |
| 3. 2 இணைகள் | 4. 1 இணைகள் |

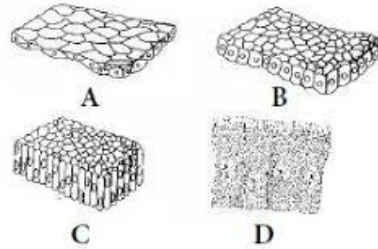
22. ஆண் மற்றும் பெண் கர்ப்பான் பூச்சியை வெளிப்புறமாக மூலம் வேறுபடுத்தி அறியலாம்
(AIPMT 1991)

1. ஆணில் உள்ள ஏனெல் ஸ்டைல்
2. பெண்ணில் ஏனெல் செர்சி
3. பெண்ணில் ஏனெல் ஸ்டைல் மற்றும் உணர் நீட்சிகள்
4. ஆ மற்றும் இ

23. பசும்பாசிகளில் உள்ள பைரினாய்டுகள் இதனுடன் தொடர்புடையது (AIIMS 27.05.2018 AN)

- | | |
|-------------------------------|------------------|
| 1. தரச உற்பத்தி | 2. புரத சேமிப்பு |
| 3. பொதுவான வளர்ச்சிதை மாற்றம் | 4. நொதி சுரப்பு |

24. மனிதனின் பல்வேறு தசைகள் அ முதல் ஈ வரை படத்தில் குறிக்கப்பட்டுள்ளது. எந்த விடை பொதுப்பண்பு, அமைவிடம் ஆகியவற்றை சரியாகக் கொடுக்கிறது. (AIIMS 2017)



1. D - ஒரு செல் சுரப்பு எபிதீலியம், கோப்பை வடிவ செல்கள், உமிழ் நீர் சுரப்பு
2. B- தட்டை எபிதீலியம், இரத்தக் குழாய்களின் சுவர்கள், விரவுதல் எல்லையை உருவாக்குதல்
3. A- கனசதுர வடிவ எபிதீலியம், சுரப்பிகளின் நாளங்கள், சுரப்பு மற்றும் உறிஞ்சுதல்
4. C- தூண்வடிவ எபிதீலியம், செரித்தல் மண்டலத்தின் அகவுறை சுரத்தல் மற்றும் உறிஞ்சுதல்

25. அடித்தள சவ்வு எதனால் ஆக்கப்பட்டது.

(AIPMT 1997)

1. எப்பிதீலிய செல்லால் ஆனதல்ல
2. எபிடெர்மல் செல்கள் மட்டும்
3. எண்டோடெர்மல் செல்
4. 1, 2 மட்டும்

26. ஸ்ட்ராட்டம் ஜெர்மினேட்டிவம் எந்த வகை எபிதீலிய செல்லால் ஆனது. (AIPMT 1997)

1. தூண் வடிவம் 2. தட்டை வடிவம் 3. கூம்பு வடிவம் 4. குறுஇழை வடிவம்

27. சரியாக பொருத்தப்பட்டுள்ள இணை (AIPMT 2014)

1. டென்டான் - சிறப்பு வகை இணைப்பு திசு
2. அடிப்போஸ்திசு - அடர்வான இணைப்பு திசு
3. ஏரியோலார்திசு - தளர்வான இணைப்பு திசு
4. குருத்தெலும்பு - தளர்வான இணைப்பு திசு

28. சரியான இணையை தேர்ந்தெடு (AIPMT 2014)

1. உமிழ்நீர் நாளத்தின் உட்புற அடுக்கு - குறுயிழை எபிதீலியம்
2. தொண்டைக்குழியின் ஈரபரப்பு - சுரப்பு எபிதீலியம்
3. நெப்ரானின் டிபியூலர் பகுதி (Tubular) - கன சதுர எபிதீலியம்
4. மூச்சு கிளை நுண் குழல் - தட்டை வடிவ எபிதீலியம்

29. கீழ்க்கண்டவற்றுள் எது டென்டான் மற்றும் தசை நார்களுக்கான எடுத்துக்காட்டு. (AIIMS 2011)

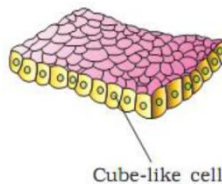
1. அடர்த்தியான ஒழுங்கான இணைப்புதிசு 2. அடர்த்தியான ஒழுங்கற்ற இணைப்பு திசு
3. தளர்வான இணைப்பு திசு 4. சிறப்பு இணைப்பு திசு

30. செல் சவ்வு கட்டமைப்பிற்கான திரவ மொசைக் மாதிரியை பார்வையில் வைத்து பின்வரும் அறிக்கைகளில் ஒன்று சரியானது w.r.t ஒரு லிப்பிடு ஒற்றை அடுக்கிலிருந்து மற்றொன்றுக்கு லிப்பிடுகள் மற்றும் புரதங்களின் இயக்கம் (பிளிப் ப்ளாம் இயக்கம்) என விவரிக்கப்படுகிறது. (AIPMT 2008)

1. லிப்பிடுகள் அல்லது புரதங்களால் புரட்டமுடியாது
2. லிப்பிடுகள் மற்றும் புரதங்கள், புரட்டலாம்
3. லிப்பிடுகள் அரிதாகவே புரட்ட முடியும், புரதங்களால் முடியாது
4. புரதங்களால் புரட்டமுடியும், லிப்பிடுகளால் முடியாது

31. கீழ்க்கண்ட படத்தில் எந்த திசு சுரத்தல் மற்றும் உறிஞ்சுதல் வேலையை செய்கிறது ?

(AIIMS 25.05.19 FN)



- | | |
|-----------------------------------|---------------------------------|
| 1. எளிய கனசதுர எபிதீலியம் | 2. எளிய தூண் வடிவ எபிதீலியம் |
| 3. அடுக்கு கனசதுர வடிவ எபிதீலியம் | 4. அடுக்கு தூண் வடிவ எபிதீலியம் |

32. கீழ்க்கண்ட எந்த வகையான திசு அதன் இருப்பிடத்துடன் சரியாக பொருந்தியுள்ளது ?

(CBSE 2016 P1)

திசு

இருப்பிடம்

- | | |
|------------------------|--------------------|
| 1. மென்மையான தசை - | - குடற்சுவர் |
| 2. ஏரியோலார் | - டென்டான்கள் |
| 3. இடைநிலை எபிதீலியம் | - மூக்கின் நுனி |
| 4. கனசதுர எபிதீலியம் - | - இரைப்பையை சுற்றி |

33. எளிய எபிதீலியத்தின் பண்புகள்

(AIPMT 2000)

1. வேறுபாடற்று அமைந்துள்ளது
2. ஒழுங்கான அடுக்குடன் காணப்படுகிறது.
3. தொடர்ந்து பகுப்படைந்து உறுப்புக்கள் செயல்பாட்டிற்கு காரணமாகின்றது.
4. ஒன்றுமில்லை

34. பொய் அடுக்கு எபிதீலியம் காணப்படுவது

(AIIMS 2016)

- | | |
|-------------------------|--------------------------|
| 1. விந்தக நுண் குழல்கள் | 2. அண்ட நாளம் |
| 3. மூச்சுக்குழல் | 4. சிறுநீரக நுண்குழல்கள் |

35. நீடித்த தசை சுருக்கத்தில் தொடர்ச்சியான தூண்டுதலுக்கு இடையே தளர்வு இல்லாத நிலை எது ?

(AIMPT 2016)

- | | | | |
|-------------|-----------|-------------|----------|
| 1. பிடிப்பு | 2. சோர்வு | 3. டெட்டனஸ் | 4. டோனஸ் |
|-------------|-----------|-------------|----------|

36. எந்த வகையான திசு சரியாக பொருத்தப்பட்டுள்ளது ?

(AIMPT 2016)

திசு

இடம்

- | | |
|-----------------------------|----------------------|
| 1. மென்மையான தசை | குடல் சுவர் |
| 2. ஏரியோகுலார் திசு | தசைநாண்கள் |
| 3. இடைநிலை எபித்திலியம் | மூக்கின் நுனிப்பகுதி |
| 4. க்யூபாய்டல் எபித்திலியம் | வயற்றின் புறணி |

37. விலங்குகளில் அதிகமாக காணப்படக் கூடிய புரதம் (AIPMT PRELIMINARY 2012)

- | | |
|-----------------|---------------|
| 1. இன்சலின் | 2. டிரிப்சின் |
| 3. ஹீமோகுளோபின் | 4. கொலாஜன் |

38. பில்லோடு காணப்படுவது

(AIPMT PRELIMINARY 2012)

1. ஒபன்ஷயா
2. அஸ்பராகஸ்
3. யூ.போர்பியா
4. ஆஸ்திரேலியன் அக்கேசியா

39. விலங்குகளில் அதிகமாக காணப்படும் புரதம் எது ? (AIPMT PRELIMINARY 2012)

1. கொலாஜன்
2. இன்சலின்
3. டிரிப்சின்
4. ஹீமோகுளோபின்

40. **கூற்று** : குருத்தெலும்பு (புரத தளப்பொருள்) மற்றும் எலும்பு (கால்சியம் தளப்பொருள்) கடினமான இணைப்புத் திசுவாகும்.

காரணம் : இரத்தம் ஒரு இணைப்புத் திசுவாகும். இதன் தளப்பொருள் பிளாஸ்மா

(AIIMS 2000)

1. கூற்று மற்றும் காரணம் இரண்டும் சரி காரணம் கூற்றை சரியாக விளக்குகிறது.
2. கூற்று மற்றும் காரணம் இரண்டும் சரி காரணம் கூற்றை சரியாக விளக்கவில்லை.
3. கூற்று சரி காரணம் தவறு
4. கூற்று காரணம் இரண்டும் தவறு

41. முத்திரை மோதிர வடிவமுடைய செல் எது ?

(AIIMS 2001)

1. மாஸ்ட் செல்
2. அடிப்போசைட்
3. மெலனோசைட்
4. ஆஸ்டியோபிளாஸ்ட்

42. கரப்பான் பூச்சியின் இளம் உயிரி இறுதியாக தோலுரித்த பிறகு தெரியும் வெளிப்புற மாற்றங்கள் என்ன ? (AIPMT 2013)

1. மாண்டிபுள்ஸ் கடினமாகிறது
2. மலப்புழை (Anal cerce) மேம்பாடடைகிறது
3. முன்னிறக்கை, பின்னிறக்கை இரண்டுமே மேம்பாடடைகிறது
4. லேபியம் மேம்பாடடைகிறது.

43. மெல்லிய தட்டை எப்பிதீலியல் திசு ஒரு முனையில் இருந்து மறுமுனை வரை இறுக்கமாக ஓடுகள் பதித்ததுபோல் காணப்படும் பகுதி (AIPMT 1994)

1. அண்டகத்தின் வெளிப்புற அடுக்கு
2. அண்ட நாளத்தின் உள் அடுக்கு
3. இரைப்பையின் உள் அடுக்கு
4. கண்ணத்தின் உட்பகுதி.

44. எபிதீலியல் திசுவின் பண்புகள் (AIIMS 1999)
1. உறிஞ்சுதல்
 2. சுரத்தல்
 3. பாதுகாப்பு
 4. மேற் கூறிய அனைத்தும்.
45. ∴பெலோபியன், நாளங்களின் மூச்சுக்குழல் மற்றும் மூச்சுக்கிளைக்குழல் உள் மேற்பரப்பில் வரிசையாக இருக்கும் குறுயிழை எபிதீலியல் செல்கள் எது? (AIIMS - 2009)
1. ஸ்குவாமஸ் எபிதீலியம் (தட்டை வடிவம்)
 2. தூண்வடிவ எபிதீலியம்
 3. குறுஇழை எபிதீலியம்
 4. கனசதுர வடிவ எபிதீலியம்
46. அண்டநாளப்புணல், மூச்சு, மூச்சுக்குழாய், கிளைக்குழல் ஆசியவற்றின் எபிதீலிய படலத்தில் உள்ள செல் படலம் (AIIMS - 2010)
1. தட்டை எபிதீலியம்
 2. குறுஇழை எபிதீலியம்
 3. தூண்வடிவ எபிதீலியம்
 4. கனசதுர வடிவ எபிதீலியம்
47. ஏரியோலார் இணைப்பு திசு இணைப்பது ? (AIPMT – 2006)
1. தசையின் கொழுப்பு பகுதி
 2. தசையின் இழைகள்
 3. எலும்புடன் கூடிய தசைகள்
 4. எலும்பு மற்றும் எலும்பு
48. கீழ்க்கண்டவற்றில் எந்த ஒன்றில் செல் சந்திப்பு அடிக்கடி காணப்படும் (AIPMT – 2007)
1. ஹையலைன் குருத்தெலும்பு
 2. குறுயிழை எபிதீலியம்
 3. துரோம்போசைட்
 4. டெண்டான்
49. ஒரு திசு முழுவதும் உள்ள பொருட்களின் கசிவுகளை நிறுத்தவும் அயனிகள் மற்றும் மூலக்கூறுகளில் விரைவான பரிமாற்றம் மூலம் அண்டை செல்களுடன் தொடர்பு கொள்வதை எளிதாக்க உதவும் செல் சந்திப்புகளில், உள்ள வகைகளை அடையாளம் காணவும் எது உதவுகிறது ? (AIPMT MAIN 2012)
1. இறுக்கமான சந்திப்பு மற்றும் இடைவெளி சந்திப்புகள் முறையே.
 2. ஒட்டிய சந்திப்புகள் மற்றும் இறுக்கமான சந்திப்புகள் முறையே.
 3. ஒட்டிய சந்திப்புகள் மற்றும் இடைவெளி சந்திப்புகள் முறையே.
 4. இடைவெளி சந்திப்புகள் மற்றும் ஒட்டிய சந்திப்புகள் முறையே.

50. கீழ்க்கண்டவற்றுள் உணவுப் பாதையில் காணப்படும் முதன்மையான எபிதீலியம் எது?

(AIIMS 27-5-2018 FN)

1. அடுக்கு தட்டை எபிதீலியம்
2. எளிய கன சதுர வடிவ எபிதீலியம்
3. எளிய தட்டை எபிதீலியம்
4. பொய் அடுக்கு குற்றிழை எபிதீலிய செல்கள்

51. மென் தசை நாரிழைகளின் பண்புகள்

(AIPMT 1992)

1. கதிர் வடிவ கிளைகளற்ற, வரிகளற்ற, உட்கரு உடைய இயங்குதசை
2. கதிர் வடிவ கிளைகளற்ற, வரியற்ற பல உட்கருக்கள் உடைய இயங்குத் தசை
3. உருளை வடிவ, கிளைகளற்ற, வரிகளற்ற, பல உட்கருக்கள் உடைய இயங்குதசை
4. உருளை வடிவ கிளைகளற்ற, வரிகளுடைய பல உட்கருக்கள் உடைய இயங்குத் தசை

52. பழுப்பு கொழுப்பு நிறத்திற்கு காரணம்

(AIIMS 2014)

1. அதிக அளவு வெப்ப உற்பத்தி
2. அதிக அளவு மைட்டோகாண்ட்ரியா உள்ளதால்
3. சைட்டோகுரோமில் அதிகமான இரும்பு சத்து இருப்பதால்
4. குரோமோட்டோபோர்கள் உள்ளதால்

